



**ATLAS DE  
DERMATOLOGIE  
VETERINARĂ**  
la câine și pisică

Gustavo Machicote Goth

**CALLISTO**

# CUPRINS

<b>1.</b>	<b>Introducere în diagnosticul dermatologic.....</b>	<b>1</b>
	Introducere.....	2
	Tipare clinice ale afecțiunilor dermatologice.....	3
	Vârsta de debut.....	8
	Distribuția leziunilor la nivelul corpului.....	8
<b>2.</b>	<b>Dermatoze bacteriene.....</b>	<b>13</b>
	Introducere.....	14
	Intertrigo.....	15
	Impetigo.....	18
	Sindromul de suprapopulare bacteriană.....	19
	Dermatita piotraumatică.....	20
	Foliculita/furunculoza piotraumatică.....	21
	Foliculita bacteriană superficială.....	22
	Piodermita cutaneo-mucoasă.....	24
	Piodermita profundă a piramidei nazale.....	26
	Piodermita mandibulară.....	27
	Pododermatita bacteriană.....	29
	Piodermita profundă la rasa Ciobănesc German.....	31
	Piodermita de calus.....	34
	Complexul furunculoză/celulită.....	35
	Abcesele subcutanate.....	37
	Piodermita cauzată de bacterii atipice.....	38
	Dermatita acrală cauzată de lins.....	40
<b>3.</b>	<b>Dermatoze fungice.....</b>	<b>41</b>
	Introducere.....	42
	Dermatofitoza canină.....	43
	Dermatofitoza felină.....	46
	Micozele sistemice.....	48
	Infecțiile cu <i>Malassezia</i> .....	50
	Candidozele.....	53
<b>4.</b>	<b>Dermatoze parazitare.....</b>	<b>55</b>
	Introducere.....	56
	Cheiletieloza.....	57
	Infestarea cu căpușe.....	59
	Pediculoza.....	61
	Miaza.....	63
	Demodicoza canină sau râia demodecică.....	65
	Demodicoza felină.....	70
	Scabia canină/râia sarcoptică.....	72



	Scabia felină prin infestare cu <i>Notoedres cati</i> /râia felină .....	76
	Otita prin infestare cu <i>Otodectes cynotis</i> .....	77
	Trombiculiza .....	79
	<i>Neotrombicula autumnalis</i> .....	79
	<i>Straelensia cynotis</i> .....	81
<b>5.</b>	<b>Dermatoze cauzate de virusuri și protozoare .....</b>	<b>83</b>
	Introducere .....	84
	Maladia Carré (jigodia) .....	85
	Dermatita din herpesviroza felină .....	87
	Infestarea cu virusul Papilloma .....	89
	Leishmanioza .....	91
<b>6.</b>	<b>Dermatoze alergice .....</b>	<b>93</b>
	Introducere .....	94
	Urticaria și angioedemul .....	95
	Atopia și reacțiile adverse la alimente .....	97
	Hipersensibilitatea de contact .....	101
	Dermatita alergică prin mușcătură de purice .....	103
	Alergia la mușcătura/înțepătura de insecte .....	107
	Alergia la insecte a pisicii .....	107
	Furunculoza eozinofilică a nasului la câine .....	109
	Manifestările alergice la pisică .....	110
	Dermatita miliară .....	110
	Alopecia simetrică .....	112
	Eroziunile și ulcerările faciale și cervicale .....	114
	Complexul granulom eozinofilic la pisică .....	115
	Reacțiile la medicamente .....	118
<b>7.</b>	<b>Dermatoze de natură endocrină și metabolică .....</b>	<b>121</b>
	Introducere .....	122
	Hipotiroidismul .....	123
	Hiperadrenocorticismul .....	126
	Nanismul hipofizar .....	129
	Dermatozele legate de hormonii sexuali .....	130
	Hiperestrogenismul la femele .....	130
	Hiperestrogenismul la masculi .....	131
	Alopecia X .....	133
	Sindromul hepatocutanat .....	135
	Mucinoza rasei Shar Pei .....	138
	Calcinoza circumscrișă (calcinosis circumscripta) .....	140
<b>8.</b>	<b>Dermatoze autoimune sau mediate imunologic .....</b>	<b>141</b>
	Introducere .....	142
	Celulita juvenilă .....	143
	Pemfigus complex .....	145
	Boala buloasă subepidermică .....	149
	Lupusul cutanat .....	150
	Onicodistrofia lupoidă .....	152

Paniculita nodulară sterilă .....	154
Adenita sebacee.....	156
Vasculita/dermatomiozita .....	158
Sindromul uveodermatologic.....	161
Fistule perianale .....	162
Fistule metatarsiene.....	163
Pododermatita cu plasmocite .....	164

## **9. Dermatoze cauzate de tulburări cheratoseboreice și de pigmentare ..... 165**

Introducere.....	166
Seboreea primară.....	167
Fistula glandelor perianale .....	170
Dermatozele prin deficit de zinc.....	172
Cheratoza lichenoidă/dermatoza lichenoid-psoriaziformă .....	174
Hiperplazia glandelor cozii.....	176
Dermatita facială la pisicile din rasa Persană/Himalayană ("sindromul feței murdare").....	177
Boala fisurilor cuzinetului plantar .....	178
Vitiligo .....	179
Lentigo .....	181

## **10. Afecțiuni neoplazice frecvente..... 183**

Introducere.....	184
Lipomul/liposarcomul.....	185
Mastocitomul .....	187
Histiocitomul .....	189
Histiocitoza reactivă .....	190
Limfomul epiteliotrop .....	191
Alopecia paraneoplazică felină.....	193
Adenomul/carcinomul glandei hepatoide.....	195
Papiloamele.....	197
Sarcoamele țesuturilor moi .....	198
Carcinomul scuamocelular .....	199
Cheratoza actinică .....	201
Adenocarcinomul mamar metastazat .....	202
Melanomul .....	203
Tumorile veneriene transmisibile.....	205

## **11. Alopecii fără cauză inflamatorie sau endocrină ..... 207**

Introducere.....	208
Alopecia specifică de rasă.....	209
Displaziile foliculare.....	210
Alopecia cu tipar specific .....	212
Alopecia ciclică a flancurilor și piramidei nazale.....	214
Efluviu anagen/telogen.....	215
Alopecia după tuns .....	216
Alopecia de tracțiune.....	217
Alopecia după injecție (inclusiv după aplicarea locală de substanțe) .....	218
Alopecia areata/pseudopelada .....	220
Alopecia psihogenă felină.....	221



## Impetigo

### Etiopatogenia leziunilor și descrierea elementelor clinice

Este o piodermită superficială care apare în mod tipic la câinii tineri și afectează suprafețele ventrală/abdominală, axilară și inghinală, cu formarea de pustule non-foliculare.

Pare să fie asociat cu starea de imunosupresie prepubertară, fiind întâlnit în condiții de îngrijire precare.

### Metode de diagnostic

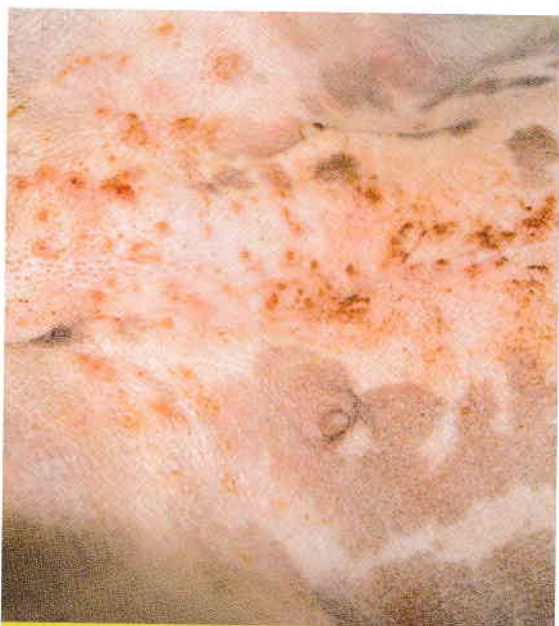Aspectul clinic este caracteristic. Diagnosticul poate fi confirmat prin citologie din aspirat cu ac ultrafin prelevat din pustule.

### Principalele diagnostice diferențiale

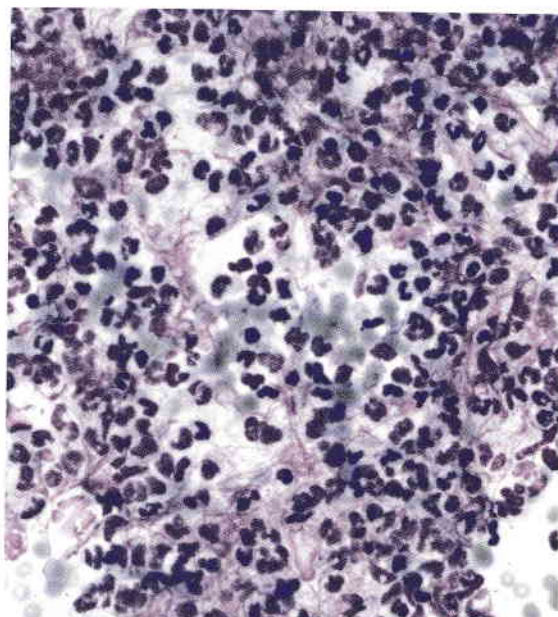
- Piodermita pustuloasă de alt tip;
- Demodicoza;
- Dermatoza pustuloasă autoimună.

### Tratament

Îmbunătățirea condițiilor de igienă din locuința câinelui și aplicarea de antiseptice topice sunt de obicei suficiente.



**06** Impetigo pe suprafața ventrală a corpului la un pui de câine de 4 luni din rasa Bulldog englez.



**07** Inflamație piogenă tipică pentru pustula din impetigo.

## Sindromul de suprapopulare bacteriană

### Etiopatogenia leziunilor și descrierea elementelor clinice

Este o piodermită de suprafață caracteristică pentru câinii cu diateză alergică. Leziunile sunt descuamative și seboreice, cu alopecie difuză în unele cazuri, precum și hiperpigmentare și lichenificare în stadiile avansate. Toate aceste manifestări determină gradul de prurit pe care îl resimte animalul.

### Metode de diagnostic

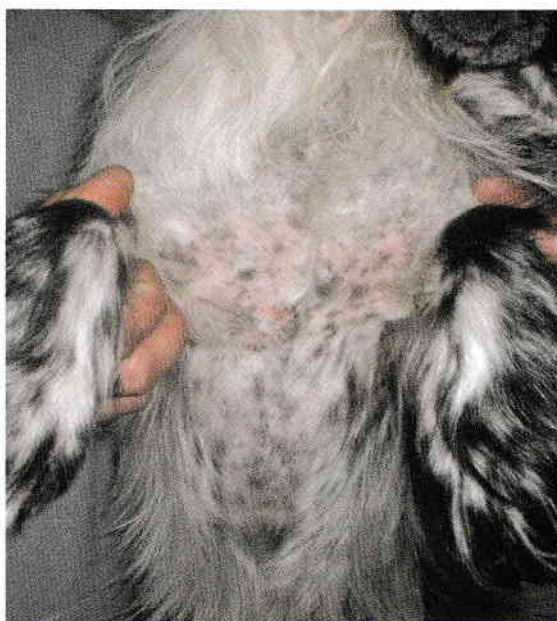Instrumentul de diagnostic cel mai potrivit este examenul citologic al probei prelevate cu bandă adezivă. O metodă panoptică rapidă este colorația, care de obicei relevă cheratinocite înconjurate de coci.

### Principalele diagnostice diferențiale

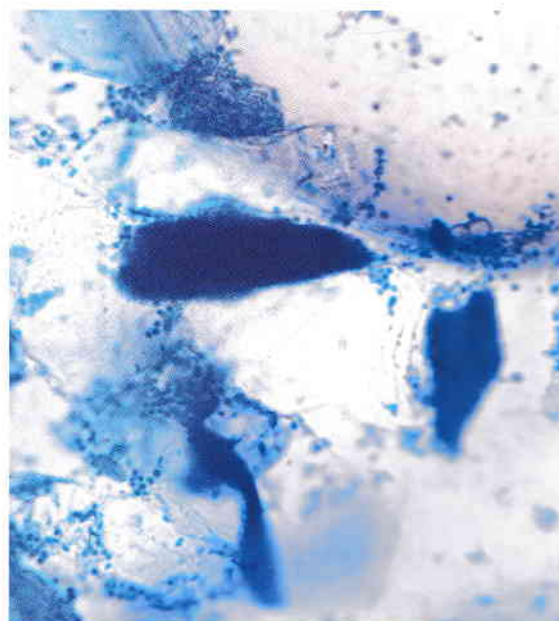
- Suprapopulare fungică cu *Malassezia*;
- Seboree cu altă etiologie.

### Tratament

Spălarea cu șampon antiseptic și administrarea de antibiotice reprezintă tratamentele cele mai potrivite. Trebuie adresată însă și patologia de bază, subiacentă, care de obicei este de natură alergică.



**08** Suprapopulare bacteriană pe fața ventrală a toracelui. De notat eritemul și alopecia difuză.



**09** Examenul citologic în suprapopularea bacteriană pune în evidență cheratinocite înconjurate de coci.

## Dermatita piotraumatică

### Etiopatogenia leziunilor și descrierea elementelor clinice

Este o piodermită de suprafață care are ca punct de plecare o leziune auto-provocată și debut hiperacut. De obicei are legătură cu o altă afecțiune dureroasă sau pruriginoasă a câinelui. Unele rase au predispoziție pentru această condiție, de exemplu Ciobănesc german, Golden Retriever, Labrador, Rottweiler, Newfoundland, Saint Bernard și Bernese Mountain Dog (câine de munte elvețian).

### Metode de diagnostic

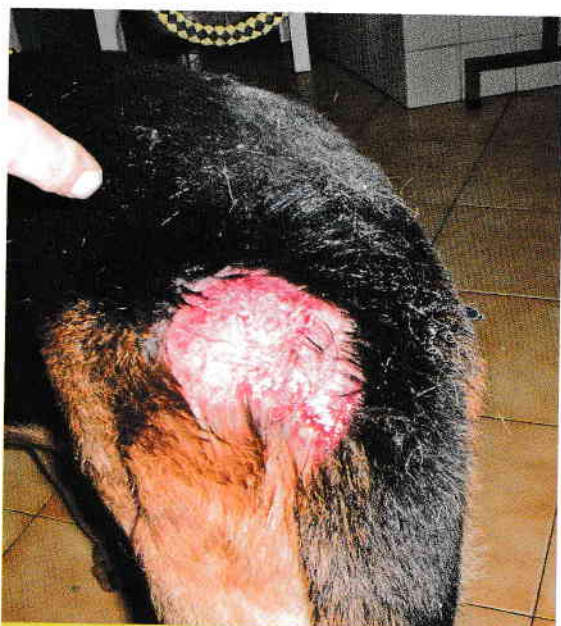Tabloul clinic este inconfundabil și se caracterizează prin apariția rapidă a unei alopecii dureroase, exsudative. Este mai frecventă în zona cozii precum și la nivelul gâtului și obrajilor.

### Principalele diagnostice diferențiale

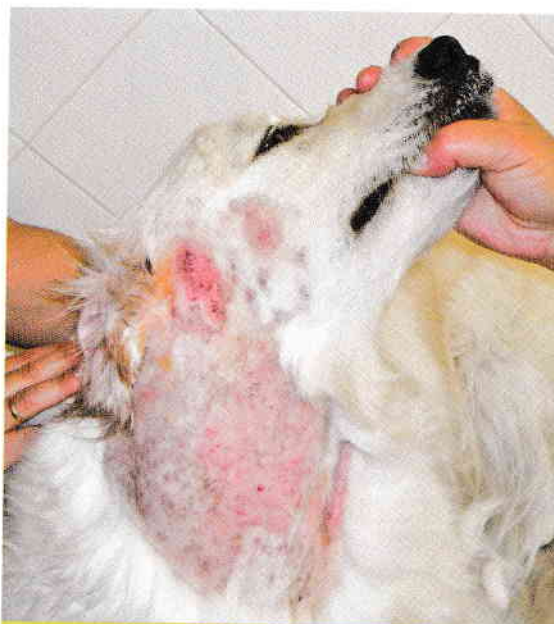- Furunculoza piotraumatică;
- Plaga traumatică.

### Tratament

În funcție de severitate, necesită fie tratament topic, fie sistemic cu antibiotice, corticosteroizi și o bună curățare a plăgii. Este foarte importantă descoperirea cauzei leziunii auto-induse.



**10** Dermatitis piotraumatică pe regiunea crupei la un câine din rasa Ciobănesc german.



**11** Dermatitis piotraumatică subauriculară cu foliculită în aria adiacentă la un câine din rasa Golden Retriever.

## Foliculita/furunculoza piotraumatică

### Etiopatogenia leziunilor și descrierea elementelor clinice

Este o piodermită profundă care are ca punct de plecare o leziune auto-provocată și debut hiperacut. De obicei are legătură cu o altă afecțiune dureroasă sau pruriginoasă a câinelui. Ca etiopatogenie este asemănătoare cu dermatita piotraumatică, dar leziunile sunt mai profunde.

### Metode de diagnostic

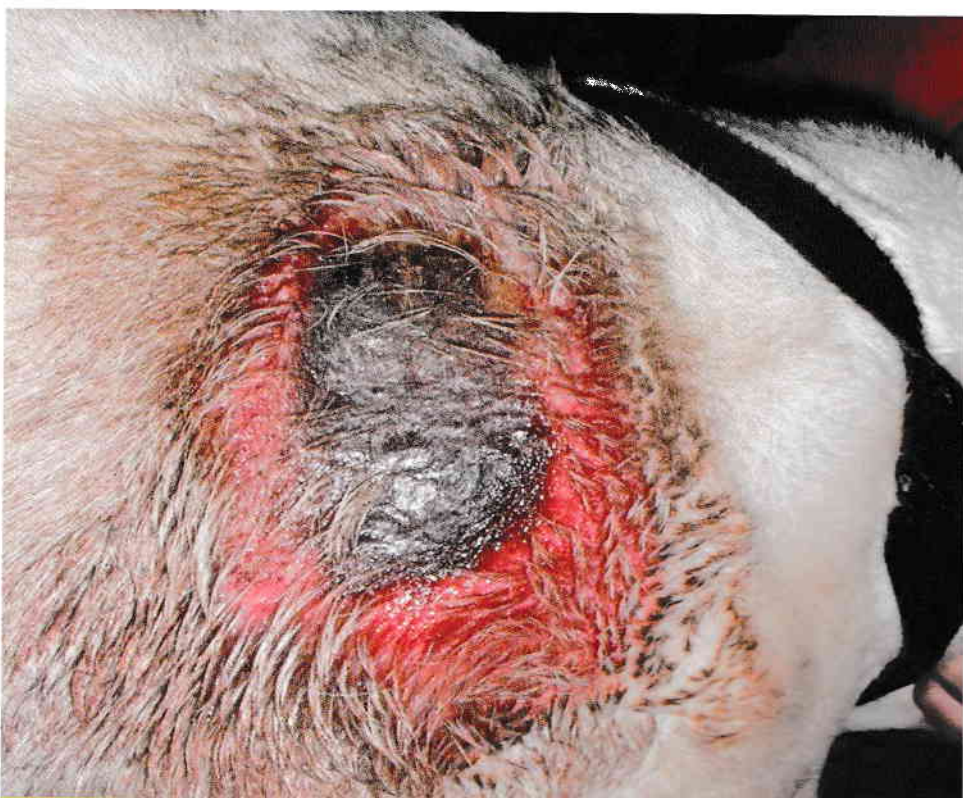Tabloul clinic este unul de furunculoză și se caracterizează prin alopecie dureroasă apărută rapid, exsudativă; este mai des întâlnită la rasele de talie mare, iar localizarea este mai frecvent subauriculară.

### Principalele diagnostice diferențiale

- Dermatita piotraumatică;
- Plaga traumatică.

### Tratament

Necesită antibioterapie sistemică și curățarea atentă a zonei, motiv pentru care este necesară sedarea animalului. Este foarte importantă descoperirea cauzei leziunii auto-induse.



**12** Foliculită/furunculoză piotraumatică în regiunea scapulară la un câine din rasa Bulldog englez.



## Foliculita bacteriană superficială

### Etiopatogenia leziunilor și descrierea elementelor clinice

Este o infecție superficială a foliculului pilos și epidermului adiacent. Poate fi focală sau multifocală. Apare foarte des la câinii din rasele cu păr scurt, cu afecțiuni alergice sau endocrine, și determină un aspect caracteristic de blană "mâncată de molii". În unele cazuri, infecția foliculară poate evolua către furunculoză care agravează afecțiunea.

La pisici este foarte rară, dar atunci când apare poate fi secundară dermatitei miliare.

### Metode de diagnostic

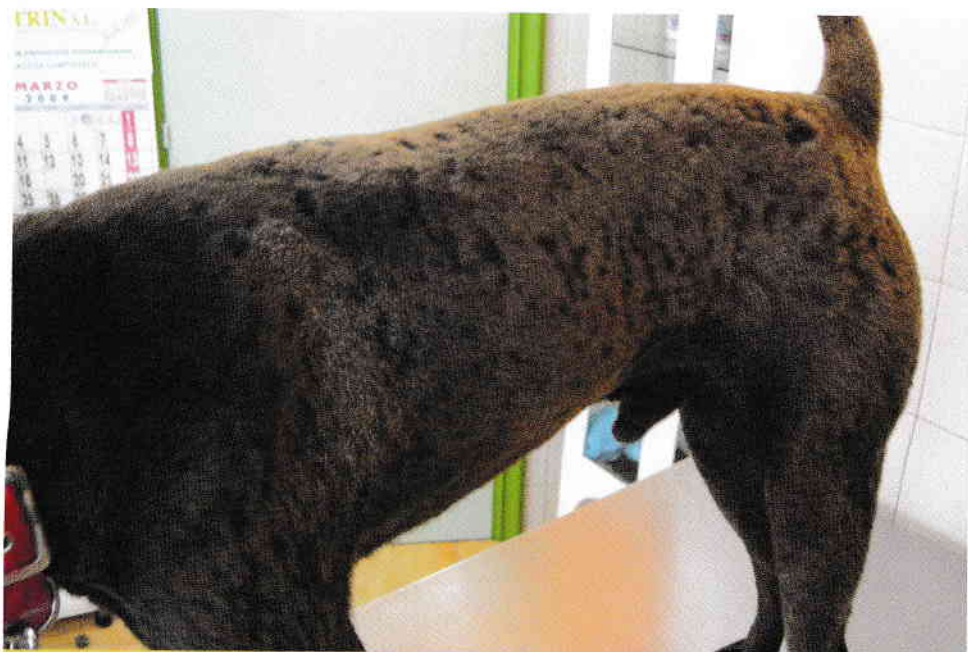Diagnosticul trebuie să aibă în vedere cele trei cauze principale de foliculită, respectiv bacteriană, fungică sau parazitară. Examenul citologic cu bandă adezivă, raclaj și DTM (medii de testare pentru dermatofiți) stabilește diagnosticul.

### Principalele diagnostice diferențiale

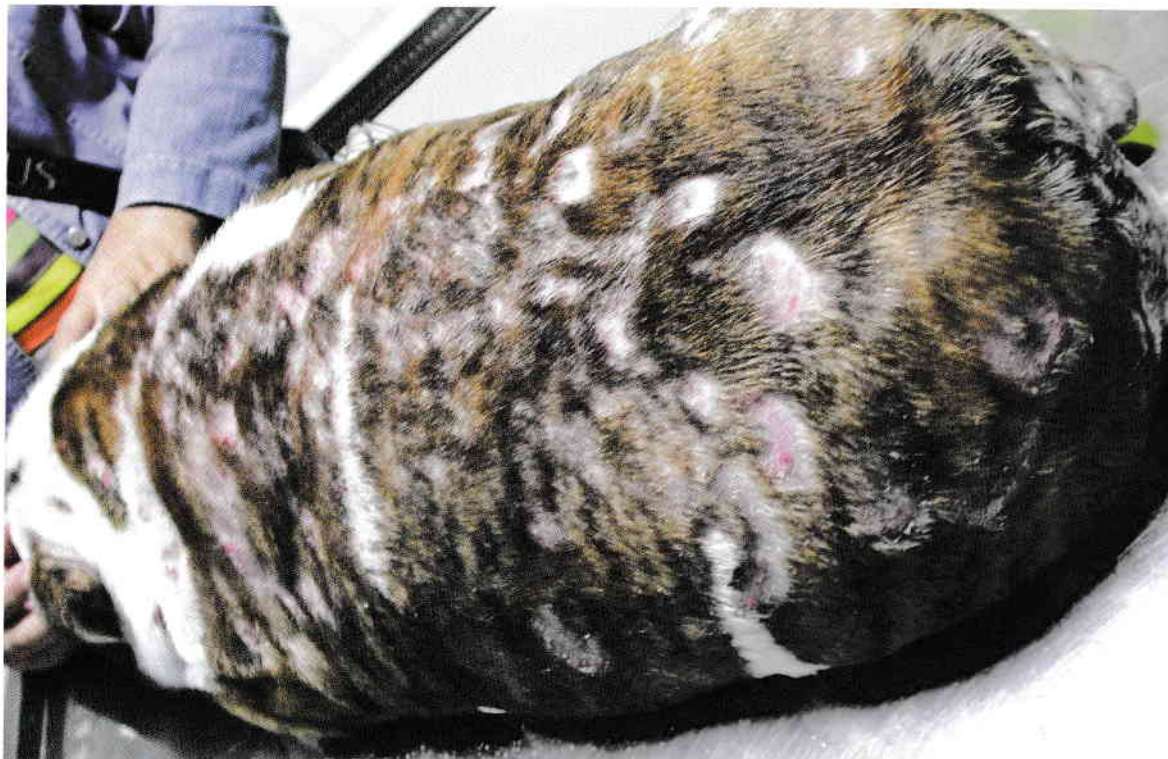- Dermatofitoza;
- Demodicoza.

### Tratament

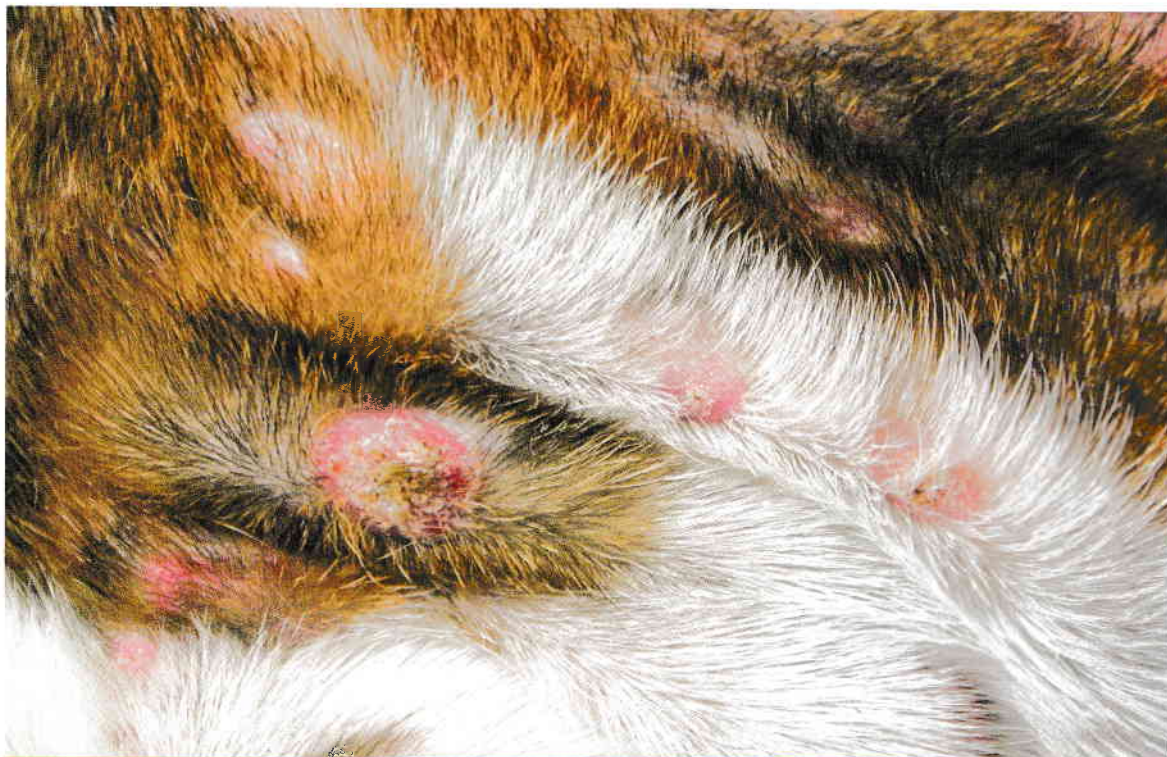Are ca scop rezolvarea sau controlul cauzei subiacente cu ajutorul șampoanelor antiseptice și antibioterapiei. În cazurile refractare sau recurente, se pot efectua teste de sensibilitate la antibiotice, ținând cont că există posibilitatea prezenței unei tulpini meticilin-rezistente.



**13** Foliculită superficială la un câine din rasa Shar Pei cu aspectul tipic de blană "mâncată de molii".



**14** Furunculoză diseminată severă la un Bulldog. Imagine reprodusă prin bunăvoința Clinicii veterinare Somaza Pérez (Ferrol, Galicia, Spania).



**15** Același pacient din Figura 14, imagine prim-plan: se evidențiază placardele.

## Piodermita cutaneo-mucoasă

### Etiopatogenia leziunilor și descrierea elementelor clinice

Este o infecție superficială care afectează joncțiunile cutaneo-mucoase, mai ales pe cele de la nivelul buzelor, dar poate avea și alte localizări. Leziunile sunt exsudative/erozive, în unele cazuri ulcerative, crustoase și depigmentate. Are diverse cauze iritative și apare mai ales la rasa Ciobănesc german și la rasele încrucișate cu aceasta.

### Metode de diagnostic

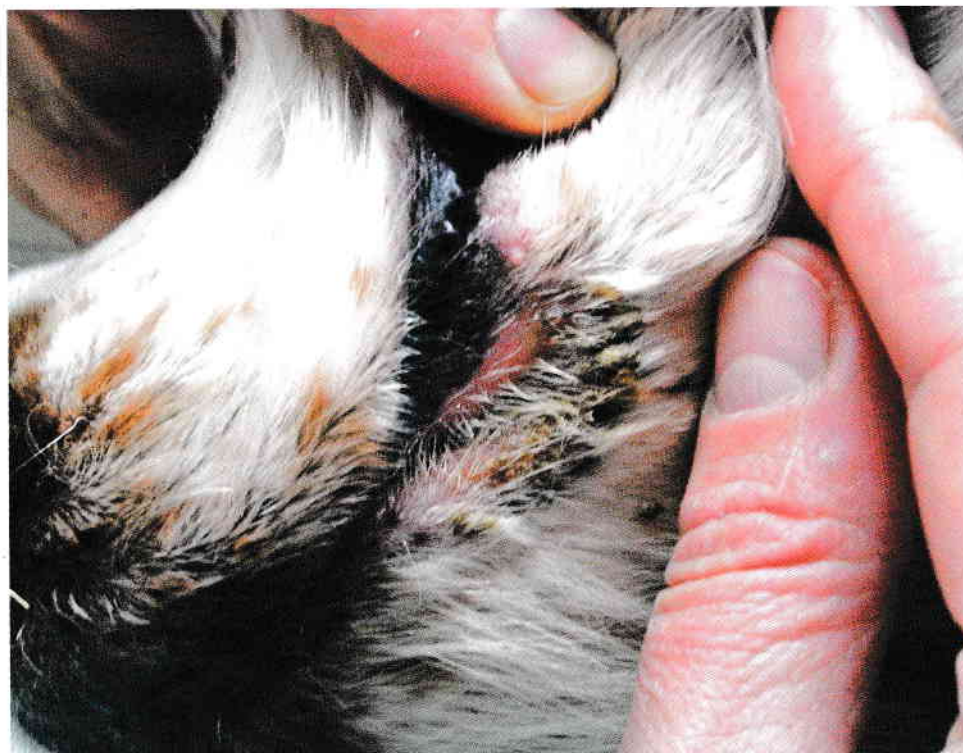Boala trebuie deosebită de alte afecțiuni care au aspect și localizare similare, de exemplu bolile autoimune, intertrigo, candidoze, etc. Adesea, confirmarea diagnosticului necesită terapie cu antibiotice.

### Principalele diagnostice diferențiale

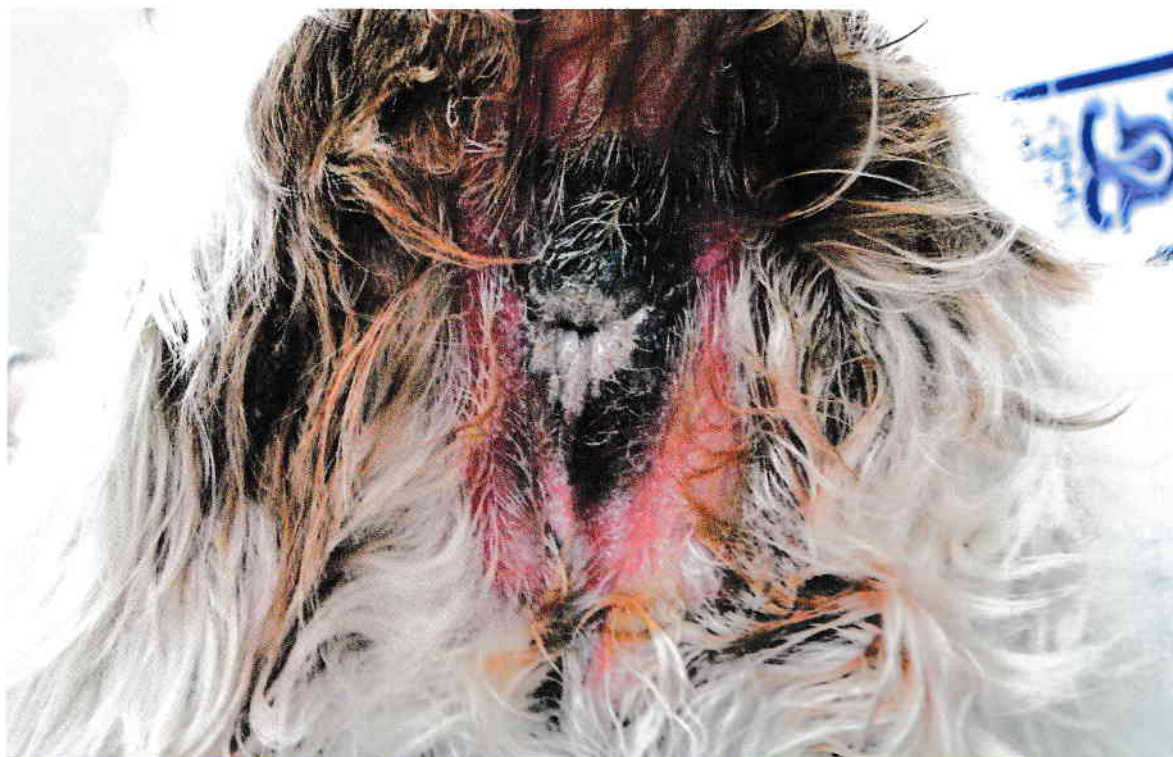- Dermatita de contact;
- Intertrigo.

### Tratament

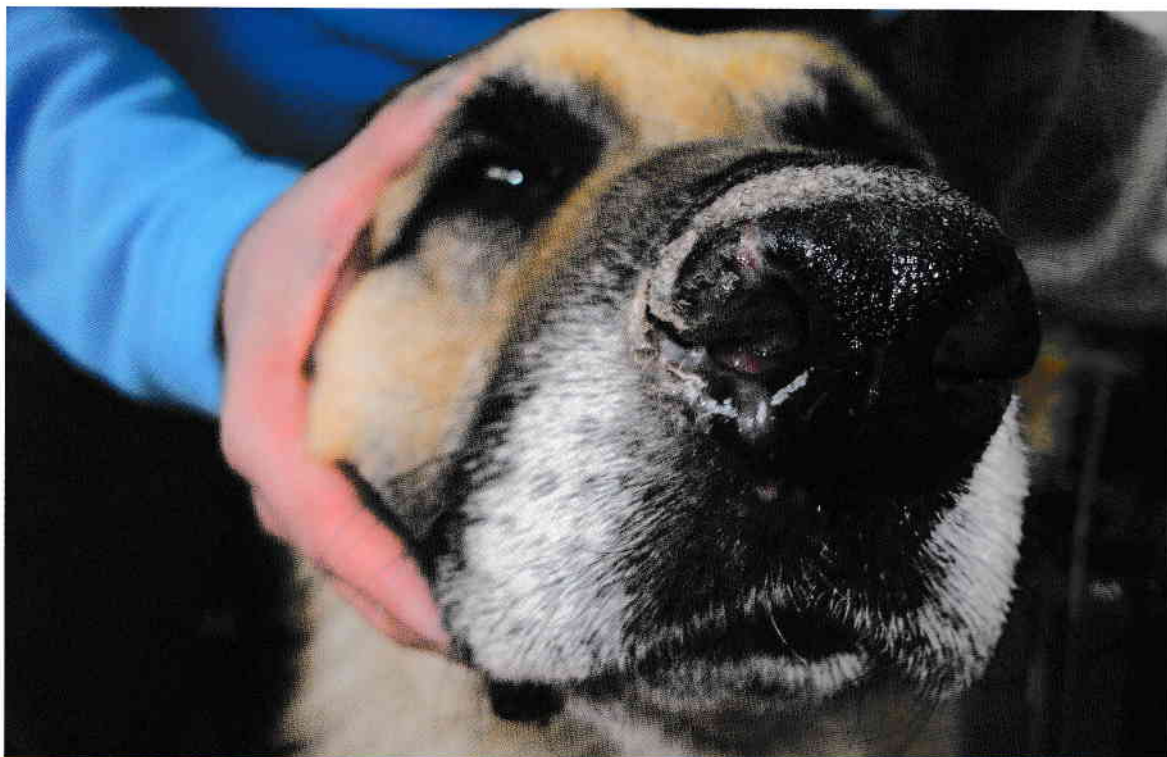
De obicei este necesară antibioterapia și aplicarea topică a dezinfectantelor timp de 3-4 săptămâni, însoțite de o bună curățare a zonei afectate.



**16** Piodermită cutaneo-mucoasă a buzei la un câine metis.



**17** Piodermită cutaneo-mucoasă a regiunii perianale.



**18** Piodermită cutaneo-mucoasă a nasului la un câine din rasa Ciobănesc german.